

L'otoplastie est la correction chirurgicale des anomalies de l'oreille externe. La correction des oreilles décollées ou *Prominauris*, anomalies les plus fréquentes avec une incidence de 0.5% à 15% des naissances, est le thème central de ce chapitre¹. Les anomalies du pavillon peuvent avoir un retentissement social et psychologique important aussi bien chez l'enfant que chez l'adulte. L'importance de l'amélioration psychosociale a été mise en évidence par plusieurs études.^{2,3}

Anatomie

La correction chirurgicale des oreilles décollées demande de bien comprendre l'anatomie complexe du pavillon. L'oreille externe est composée de cartilage fibroélastique recouvert de périchondre. La peau adhère étroitement au périchondre en avant. A la face postérieure, la peau est moins adhérente, en raison d'une couche de tissu conjonctif lâche recouvrant le périchondre. Le lobule ne contient pas de cartilage. Il est composé d'une peau épaisse et de tissu conjonctif.

Les éléments anatomiques de l'auricule sont la racine de l'hélix, l'hélix, l'anthélix, la racine supérieure (postérieure) de l'anthélix, la racine inférieure (antérieure) de l'anthélix, le tragus, l'antitragus, la fosse triangulaire, la gouttière scaphoïde, la cymba conchae, la conque, et le lobule (*Figure 1*).

Les muscles intrinsèques de l'auricule sont les muscles auriculaires antérieur, supérieur, et postérieur. L'auricule est vascularisée par des branches de la carotide externe, venant de l'artère temporale superficielle et auriculaire postérieure (*Figure 2*).

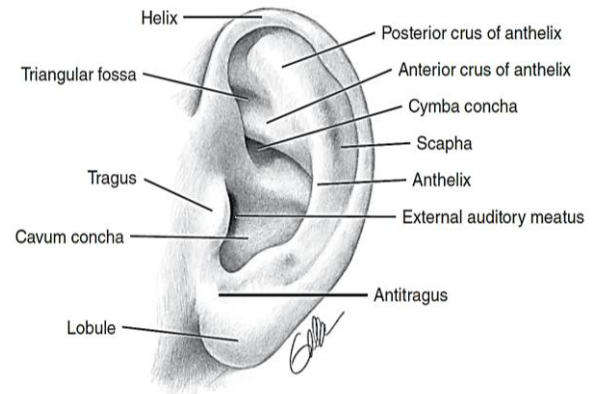


Figure 1 : Anatomie du pavillon

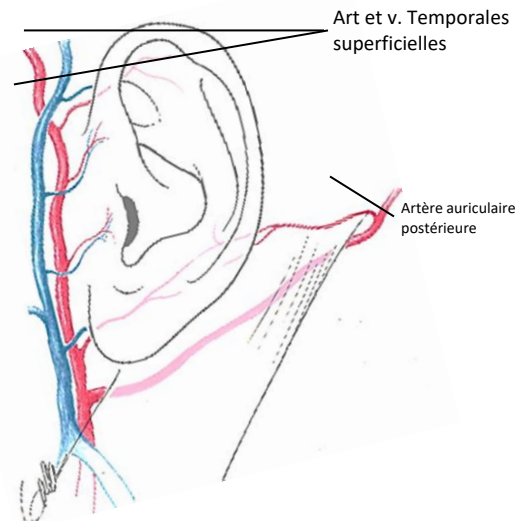


Figure 2 : Vascularisation du pavillon

L'auricule est innervé par le nerf grand auriculaire, le nerf auriculo-temporal (V3) les branches temporales et auriculaires postérieures du nerf facial, le nerf petit occipital et le nerf d'Arnold (*Figure 3*).

La hauteur verticale de l'oreille est de 5 à 6 cm et doit être proche de la distance entre le rebord orbitaire et la racine de l'hélix. La largeur est d'environ 55% de la hauteur. L'axe vertical est incliné de 15-20° vers l'arrière (*Figure 4*).

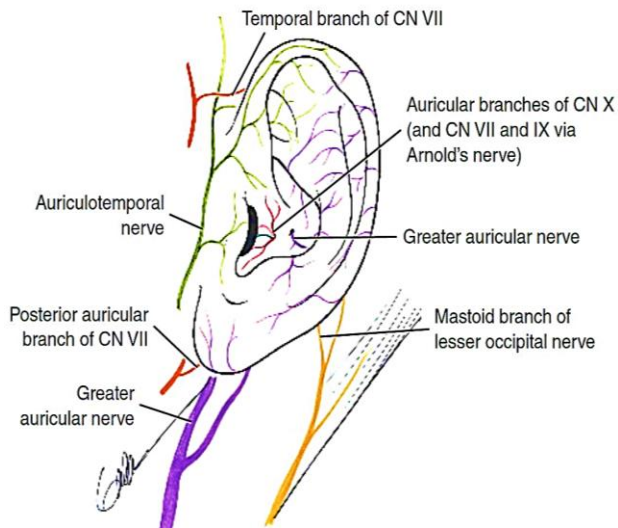


Figure 3 : Innervation du pavillon

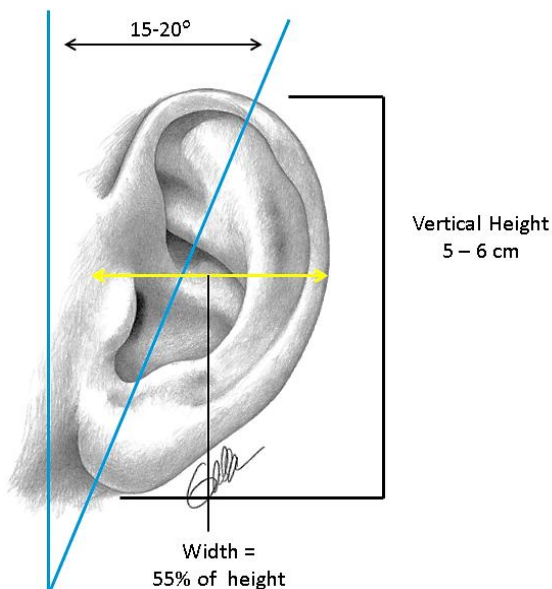


Figure 4 : La hauteur verticale de l'oreille est de 5 à 6 cm La largeur est d'environ 55% de la hauteur. L'axe vertical est incliné de 15-20° vers l'arrière

Le point le plus haut du pavillon doit être au niveau de la partie latérale du sourcil, et la partie inférieure au même niveau que la partie haute du philtrum (Figure 5).

L'angle auriculo-céphalique, qui définit la protrusion de l'auricule, doit mesurer entre 25 et 35° (Figure 6).

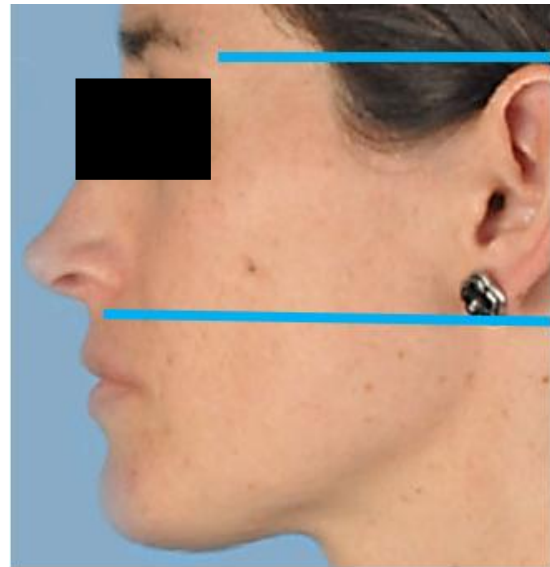

Figure 5 : Le point le plus haut du pavillon doit être au niveau de la partie latérale du sourcil, et la partie inférieure au même niveau que la partie haute du philtrum

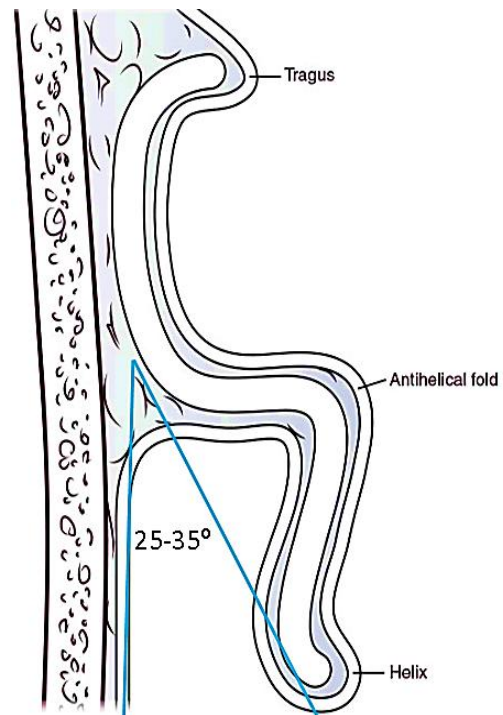


Figure 6 : L'angle auriculo-céphalique, qui définit la protrusion de l'auricule, doit mesurer entre 25 et 35°.

Pour mesurer la protrusion auriculaire, la mesure est faite à partir de la partie la plus projetée du rebord de l'hélix, en regard de la racine inférieure de l'anthélix. Les me-

sures moyennes vont de 10 à 12 mm à la partie haute, 16 à 18mm à la partie moyenne, et 20 à 22mm en inférieur.

Buts de la chirurgie

Le premier but de la chirurgie est d'obtenir des pavillons naturels, symétriques et harmonieux ⁴

- Corriger des défauts anatomiques
- Aligner des bords supérieurs et inférieurs avec la conque
- Rétablir un angle auriculo-céphalique approprié
- Positionner le rebord de l'hélix latéral par rapport à l'anthélix
- Maintenir un sillon rétroauriculaire
- Assurer une symétrie des pavillons
- Garder des surfaces régulières, sans cicatrices visibles

Age à la chirurgie

La majorité des chirurgiens préfèrent attendre un âge minimal de 5 ans pour proposer la chirurgie, l'oreille ayant atteint 90% de sa taille adulte. Chez l'enfant de 5 ans, le cartilage se modèle mieux et ce jeune âge pourrait minimiserait l'impact social, mais la motivation est alors rarement celle de l'enfant. Pour cette raison, beaucoup de chirurgiens attendent l'âge de 7 à 8 ans et s'assurent d'une motivation personnelle de l'enfant avant d'opérer.

Examen clinique

Un examen clinique soigneux permet d'évaluer la taille, forme, projection, symétrie des pavillons et de préciser d'éventuelles particularités anatomiques. Les deux anomalies les plus courantes sont l'hypertrophie de conque et le défaut de plicature de l'anthélix, qui peuvent être isolés ou associés (Figure 7).

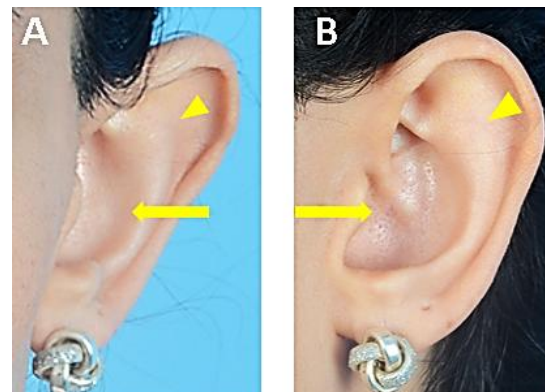


Figure 7 : photos de face (A) et profil (B) avec défaut de plicature de l'anthélix (tête de flèche) et l'hypertrophie de conque (flèche)

Anesthésie

La chirurgie peut être faite sous anesthésie générale à tout âge, ou sous anesthésie locale chez l'adolescent et l'adulte, en utilisant la lidocaïne à 1% associée à l'épinéphrine à 1 :100,000.

Technique chirurgicale

Des centaines de techniques ont été décrites. On peut les séparer en 2 grandes catégories: les techniques avec section/ résection du cartilage et les techniques modelantes.

Les techniques avec section/résection comprennent les incisions, excisions, scarification et/ou abrasions du cartilage.

L'avantage majeur est la stabilité des résultats à long terme. L'inconvénient est le risque d'irrégularités du cartilage.

Les techniques modelantes ont été développées pour diminuer l'incidence des irrégularités post opératoires et conserver la structure du cartilage.

Les techniques modernes favorisent une approche graduée en combinant des techniques de suture et des sections si néces-

saire jusqu' à obtenir la correction désirée.^{4,5}

Différentes étapes chirurgicales

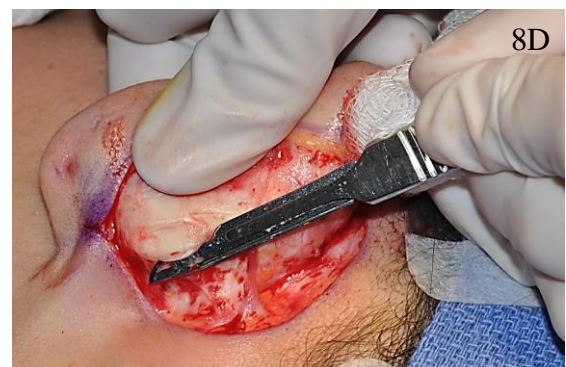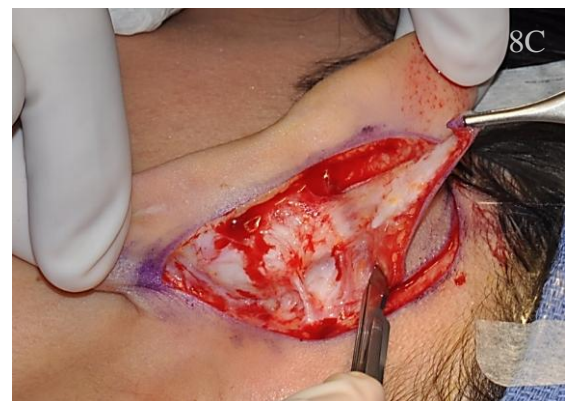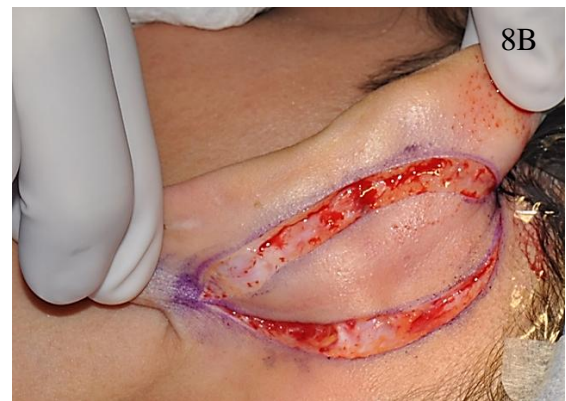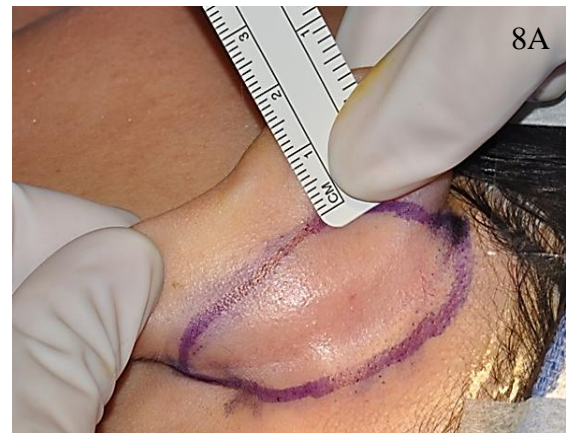Les auteurs combinent les plus souvent des sutures de Mustardé⁶ pour plicaturer l'anthélix et de Furnas⁷ pour enfouir la conque.

Incision et résection cutanée

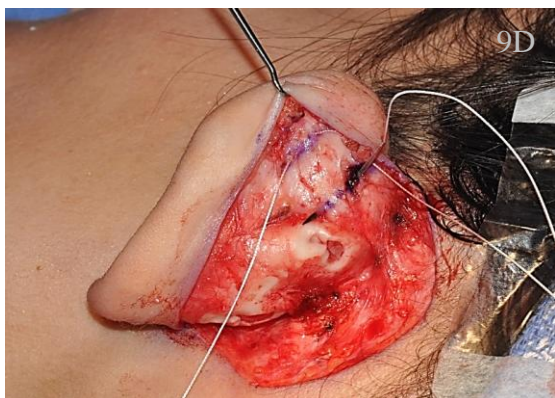
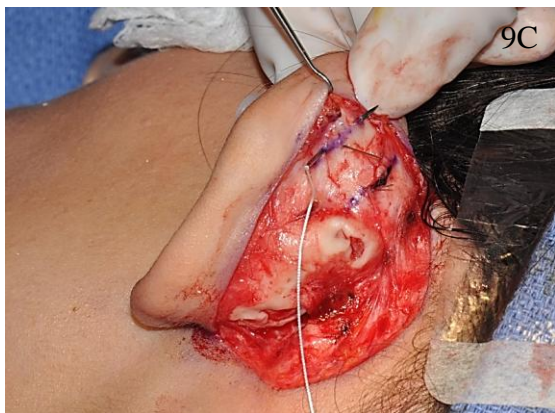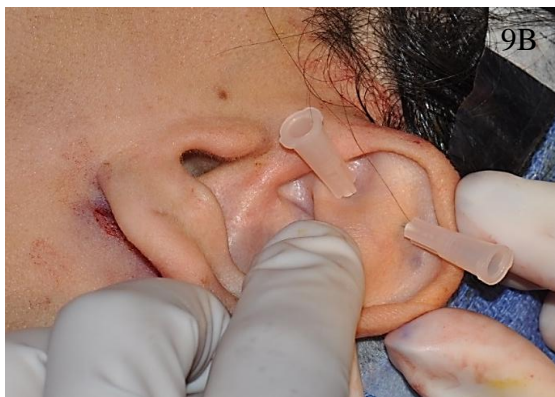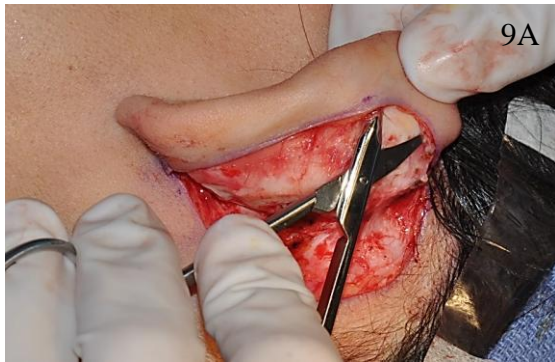- Une incision fusiforme est dessinée, centrée sur le pli rétroauriculaire, restant à 1,5 cm du bord de l'hélix (*Figure 8A*)
- La zone est infiltrée à la lidocaïne à 1% adrénalinée
- L'incision est pratiquée à la lame 15 (*Figure 8B*), la peau et les tissus mous sont réséqués (*Figure 8C*)
- Chez les patients avec une hypertrophie importante de conque, une incision cartilagineuse elliptique est pratiquée à la lame 15 pour obtenir un bon positionnement. (*Figure 8D*)

Plicature de l'anthélix avec les sutures de Mustardé

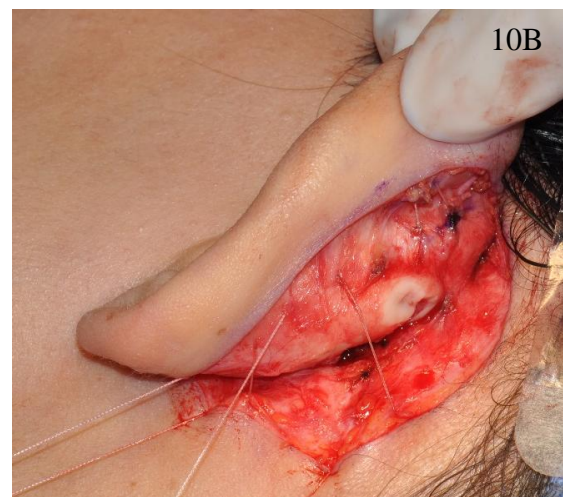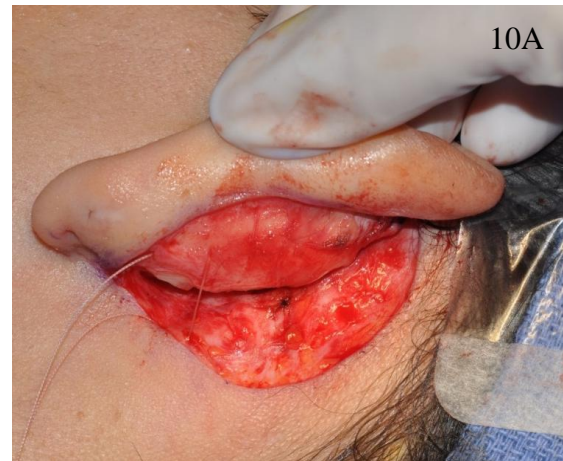- Disséquer la peau pour exposer la face postérieure du cartilage jusqu' au bord libre de l'hélix (*Figure 9A*)
- Marquer le pli de l'anthélix souhaité et repérer cette position avec 2 aiguilles 30 gauge (*Figure 9B*)
- Pour recréer la plicature de l'anthélix, placer 2 ou 3 sutures horizontales transfixiant le cartilage jusqu'au péri-chondre antérieur, sans approcher la peau et les nouer (*Figures 9C, D*)
- On place 3 sutures non résorbables en parallèle, allant de la conque (suture fixées en transfixiant le cartilage du péri-chondre postérieur au péri-chondre antérieur) au périoste mastoïdien. La suture ne doit pas être visible sous la peau antérieure de conque.



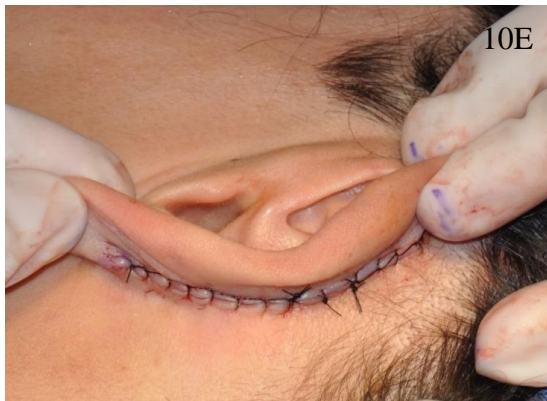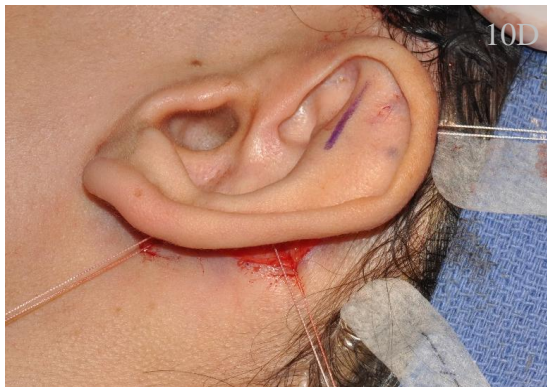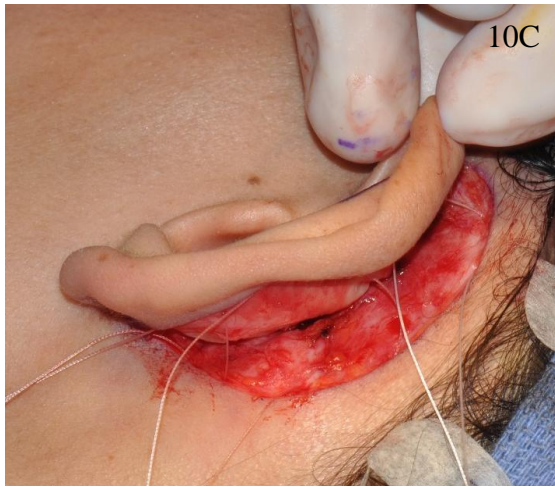
Figures 8A-D : Résection de la peau et des parties molles



- La première suture va de la *cymba conchae* à la mastoïde (Figure 10A)
- La deuxième relie le *cavum conchae* à la mastoïde (Figure 10B)
- La troisième, supérieure, va de la *fossa triangularis* à la mastoïde (Figures 10C, D)
- Une fois tous les fils passés, ils sont noués
- L'incision est fermée avec un surjet passé de monofilament nylon (Figure 10E)



Figures 9A-D : Plicature de l'anthélix avec les sutures de Mustardé et enfouissement de conque



Figures 10A-E : Enfouissement de la conque

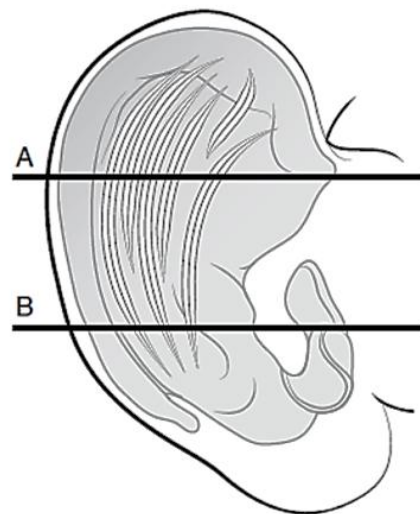
Les techniques avec section cartilagineuse^{8,9} (Figure 11)

De multiples techniques avec section du cartilage ont été décrites, allant de la fragilisation du cartilage avec scarifications, abrasion, ou section du cartilage. La technique de Farrior⁸ est décrite ci-dessous :

- Une incision est pratiquée sur la berge postérosupérieure du néo-anthélix
- La peau antérieure de l'anthélix est décollée
- Des languettes de cartilage taillées dans l'axe de l'anthélix sont enlevées en arrière du néoanthélix
- L'anthélix est tubulisé et maintenu en place par des sutures

Traitement de la protrusion du lobule

- La protrusion du lobule peut être corrigée en agissant sur la queue de l'hélix, qui peut être réséquée ou suturée à la conque
- L'incision cutanée est prolongée vers le lobule avec résection d'un petit triangle postérieur.
- La peau est fermée par points séparés de monofilament 6-0



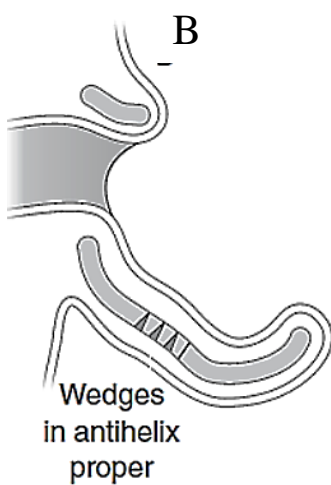
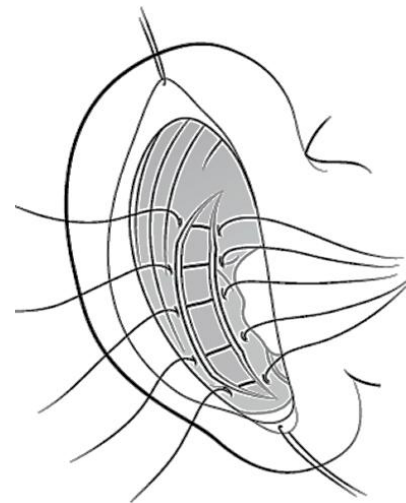
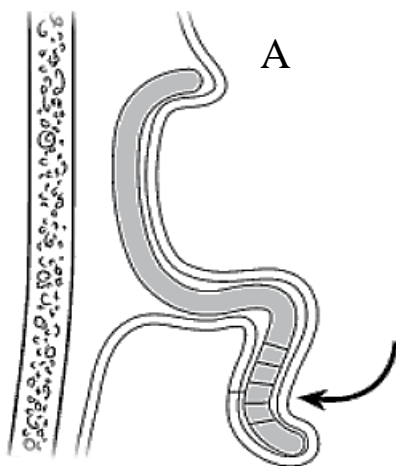
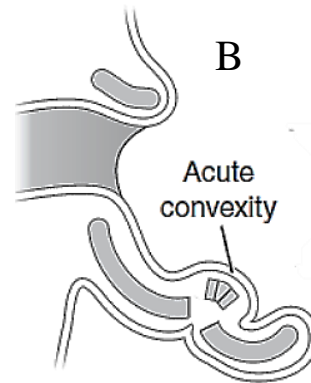
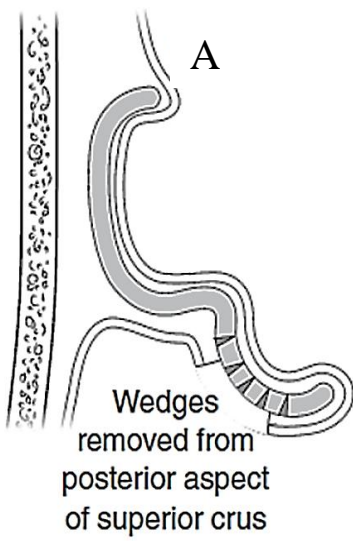


Figure 11 : Technique avec section cartilagineuse : aspect en coupe A. Au niveau du crus supérieur ; B. Au niveau de du tiers inférieur de l'anthélix

Soins postopératoires

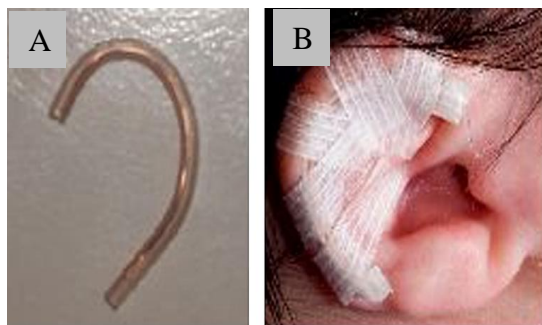
- Appliquer une pommade antibiotique sur la suture et mettre des compresses de protection
- Maintenir par un bandage tour-de-tête élastique
- Prescrire un traitement antibiotique et antalgique à la maison pour une semaine
- Enlever le pansement après 24 heures
- Le patient peut alors se doucher et laver les cheveux sans froter

- Un bandeau en coton est porté en continu jusqu'à la consultation postopératoire au 12ème jour post opératoire Le bandeau est porté la nuit deux semaines de plus

Les techniques non chirurgicales : le moulage du pavillon

Les malformations du pavillon peuvent être corrigées par le moulage du pavillon essentiellement si ce traitement est initié dans les 3 premiers jours de vie ¹⁰⁻¹². Plusieurs matériaux de moulage ont été utilisés avec succès¹¹ dont :

- Les calibrages faits avec des tubes de silicone 6-F ou 8-F (sondes nasogastriques) dont la courbure est maintenue par un petit fil de cuivre central, le tout maintenu par des Stéri-Strips^{10,12} La famille doit savoir refaire ce pansement si besoin (Figures 12A, B)

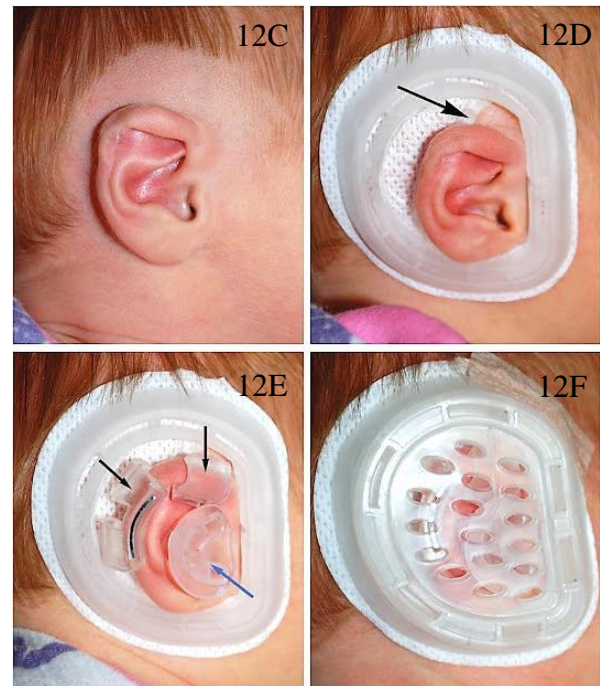

Figures 12 A, B. Techniques non chirurgicales : A : Calibrage par sonde nasogastrique silicone 6-F ; B : Calibrage maintenu par des Stéri-Strips

- Des systèmes disponibles dans le commerce comme le *Earwell Infant Correction System*™ (Beacon Medical, Naperville IL) (Figures 12C-F)

Le moulage doit être maintenu en permanence, et remplacé si besoin par la famille. La durée du calibrage n'est pas consensuelle : elle varie selon les équipes de 2 à 12 semaines ; L'oreille est contrôlée une

fois par semaine. De bons résultats sont rapportés chez 70 à 100% des patients, avec de meilleurs résultats chez les plus jeunes patients.¹¹



Figures 12 C-F : Techniques non chirurgicales : le *Earwell Infant Correction System*™ (Beacon Medical, Naperville IL)

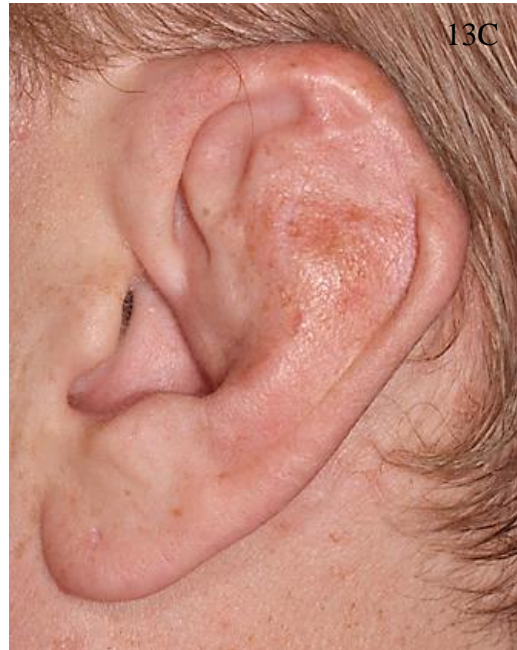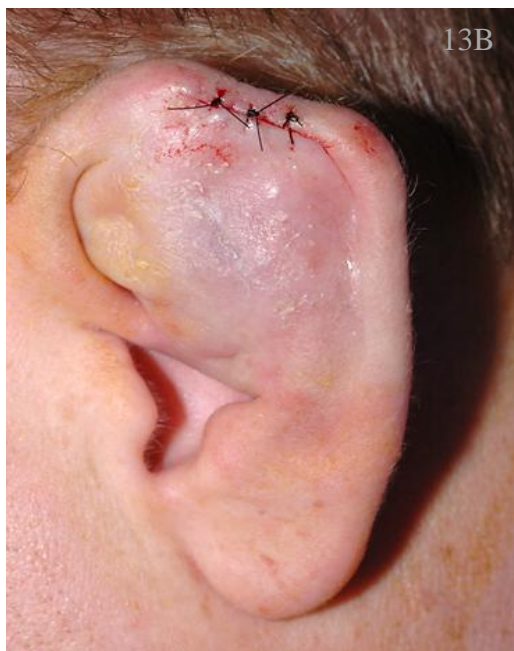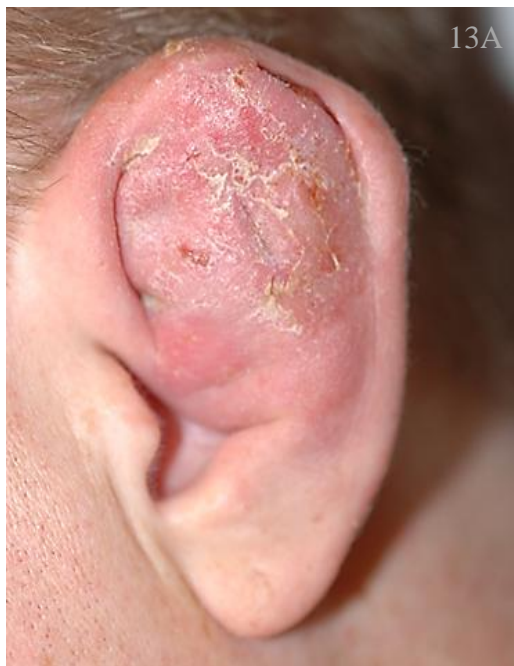Complications

Les complications de l'otoplastie peuvent être divisées en complications précoces, dans les heures ou jours suivant la chirurgie, et complications tardives, survenant dans les semaines ou mois qui suivent^{5,13,14}.

Les complications précoces

- **L'hématome:** Un hématome peut concerner jusqu'à 3.5% des cas.¹⁴ L'hémostase doit être méticuleuse avant fermeture cutanée pour en réduire le risque. Les signes d'appel sont une recrudescence de la douleur ou une douleur asymétrique, un saignement ou un gonflement du pavillon. L'évacuation de l'hématome est ur-

gent, pour prévenir une déformation du cartilage ou une fibrose inesthétique (*Figures 13A-C*), voire même une séquelle à type d'oreille en « chou fleur » (*Figure 14*). Lors du drainage de l'hématome, on doit obtenir une hémostase parfaite, placer un drain et un pansement compressif. Le patient sortira sous antibiothérapie orale et sera suivi de façon rapprochée jusqu'à cicatrisation complète.



Figures 13 A-C : A. Hématome post-opératoire avec gonflement du pavillon ; B. Après incision et drainage ; C. Résultat final

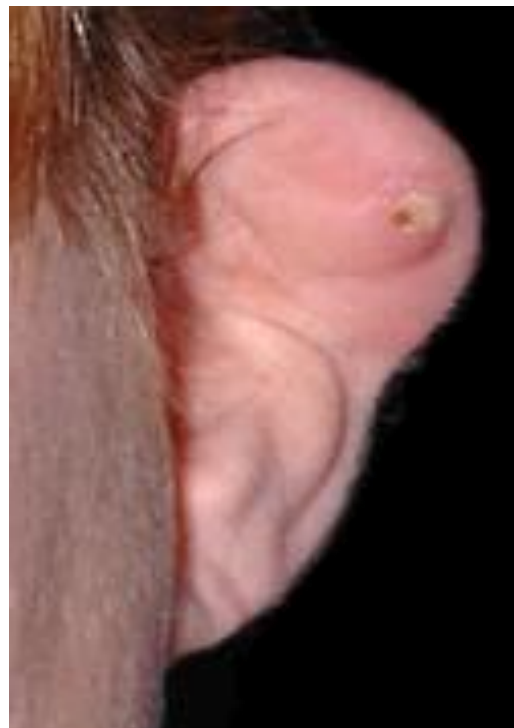

Figure 14 : Oreille en "chou-fleur" due à un hématome non évacué

- **Infection:** les infections du site opératoire surviennent dans moins de 5% des

otoplasties.¹³ Comme pour les hématomes, les repérer rapidement est fondamental pour éviter des séquelles esthétiques. L'infection peut se manifester par des douleurs, un érythème, un œdème et des écoulements. La prise en charge comprend un drainage avec lavage de la plaie opératoire, associé à un traitement antibiotique oral ou intraveineux dans les formes les plus sévères, couvrant le pyocyanique

Complications tardives

- **Récidive de l'anomalie auriculaire :** Ceci s'observe surtout avec les techniques modelantes. Les causes sont multiples : placement inadéquat des sutures, mauvaise correction initiale, points perdus mastoïdiens insuffisamment profonds, défaut de fragilisation d'un cartilage épais. Une otoplastie de révision peut être pratiquée.
- **Complications liées aux fils de suture :** les fils non résorbables peuvent ressortir sous la peau ou causer des réactions à corps étranger. Les fils tressés donneraient plus de réaction à corps étranger, mais sont préférés aux monofilaments par beaucoup d'équipes car elles se dénouent moins et ressortent moins sous la peau. En cas de réaction inflammatoire ou d'extrusion, l'ablation du fil concerné permet la guérison mais peut parfois modifier le résultat.

Cicatrices hypertrophiques et chéloïdes : La région rétroauriculaire est particulièrement à risque de cicatrices hypertrophiques ou chéloïdes (Figure 15), surtout sur les peaux foncées, les jeunes patients et les patients avec antécédents connus de cicatrisation hypertrophique. Chez les patients à risque ; il faut être très soigneux avec les berges cutanées, limiter les traumatismes sur la peau et fermer la peau sans

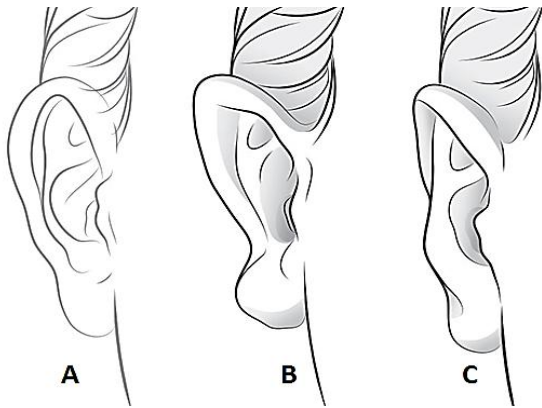
tension. Le traitement des formes mineures peut commencer par des pansements siliconés à porter en permanence puis si nécessaire des injections de corticoïdes retard, répétées toutes les 4 à 6 semaines, associées à une compression par pansement spécial ou boucle d'oreille clip pour le lobule¹⁴

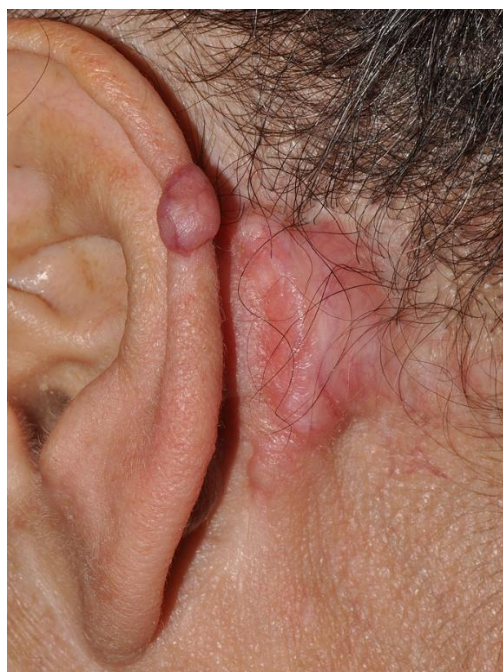

Figure 15 : Chéloïde rétroauriculaire

- **Oreilles en téléphone ou téléphone inversé :** l'oreille en téléphone vient d'un recollement trop prononcé à la partie moyenne, avec protrusion des parties supérieures et inférieures du pavillon (Figures 16A, B). L'oreille en téléphone inversé est due à une correction insuffisante de la partie moyenne par rapport aux régions supérieures et inférieures. (Figure 16C). Ces deux déformations peuvent être corrigées en modifiant le placement des points perdus de fixation de conque.
- **Sténose du méat auditif externe :** ceci peut se voir après mauvais placement des sutures de conque : il faut toujours penser à ne pas fermer le méat lorsqu'on corrige la position de la conque,

en assurant une traction légèrement postérieure lors du placement des points d'ancrage mastoïdien.



Figures 16 A-C : Anatomie normale (A), oreille en téléphone (B), et oreille en téléphone inversé (C)

Bibliographies

1. Weerda. *Surgery of the Auricle: Tumors, Trauma, Defects, and Abnormalities*. 1sted. New York: Thieme; 2007
2. Macgregor FC. Ear deformities: social and psychological implications. *Clin Plast Surg*. Jul 1978;5(3):347-50
3. Bradbury ET, Hewison J, Timmons MJ. Psychological and social outcome of prominent ear correction in children. *Br J Plast Surg*. Feb-Mar 1992;45(2):97-100
4. Adamson PA, Litner JA. Otoplasty technique. *Otolaryngol Clin North Am*. Apr 2007;40(2):305-18
5. Petersson RS, Friedman O. Current trends in otoplasty. *Curr Opin Otolaryngol Head Neck Surg*. Aug 2008;16(4):352-8
6. Mustarde JC. The correction of prominent ears using simple mattress sutures. *Br J Plast Surg*. Apr 1963;16:170-8
7. Furnas DW. Correction of prominent ears by conchamastoid sutures. *Plast Reconstr Surg*. Sep 1968;42(3):189-93
8. Farrior RT. Modified cartilage incisions in otoplasty. *Facial Plast Surg*. 1985;2:109-18
9. Manz RW, B. Otoplasty: Surgical Correction of the Prominent Ear. In: Cheney MH, T.A., ed. *Facial Surgery, Plastic and Reconstructive*: CRC Press; 2014
10. Petersson RS, Recker CA, Martin JR, Driscoll CL, Friedman O. Identification of congenital auricular deformities during newborn hearing screening allows for non-surgical correction: a Mayo Clinic pilot study. *Int J Pediatr Otorhinolaryngol*. Oct 2012;76(10):1406-12
11. van Wijk MP, Breugem CC, Kon M. Non-surgical correction of congenital deformities of the auricle: a systematic review of the literature. *J Plast Reconstr Aesthet Surg*. Jun 2009; 62(6):727-36
12. Tan ST, Shibu M, Gault DT. A splint for correction of congenital ear deformities. *Br J Plast Surg*. Dec 1994;47(8):575-8
13. Adamson PA, Litner JA. Otoplasty technique. *Facial Plast Surg Clin North Am*. May 2006;14(2):79-87, v
14. Owsley TG, Biggerstaff TG. Otoplasty complications. *Oral Maxillofac Surg Clin North Am*. Feb 2009;21(1):105-18, vii

Comment citer ce chapitre

Banks CA, Cheney M. (2015). Otoplasty surgical technique. In *The Open Access Atlas of Otolaryngology, Head & Neck Operative Surgery*. Retrieved from <https://vula.uct.ac.za/access/content/group/ba5fb1bd-be95-48e5-81be-586fbaeba29d/Otoplasty%20surgical%20technique.pdf>

Traduction

Fiche traduite sous la direction et la validation du Collège Français d'ORL et chirurgie de la face et du cou et de la Société Française d'ORL

Françoise DENOYELLE
Professor
Hôpital Necker 149, Avenue de Sèvres
75015 PARIS Cedex
f.denoyelle@aphp.fr

Authors

Caroline A. Banks, M.D.
Clinical Fellow
Division of Facial Plastic and Reconstructive Surgery
Department of Otolaryngology/Head and Neck Surgery
Harvard Medical School
Massachusetts Eye and Ear Infirmary
Boston, Massachusetts, USA
Caroline_Banks@meei.harvard.edu

Mack Cheney, M.D.
Director, Office of Global Surgery and Health
Division of Facial Plastic and Reconstructive Surgery
Department of Otolaryngology/Head and Neck Surgery
Harvard Medical School
Massachusetts Eye and Ear Infirmary
Boston, Massachusetts, USA
Mack_Cheney@meei.harvard.edu

Editor

Johan Fagan MBChB, FCS (ORL), MMed
Emeritus Professor and Past Chair
Division of Otolaryngology
University of Cape Town
Cape Town, South Africa
johannes.fagan@uct.ac.za

**THE OPEN ACCESS ATLAS OF
OTOLARYNGOLOGY, HEAD &
NECK OPERATIVE SURGERY**
www.entdev.uct.ac.za



The Open Access Atlas of Otolaryngology, Head & Neck Operative Surgery by [Johan Fagan \(Editor\) johannes.fagan@uct.ac.za](mailto:johannes.fagan@uct.ac.za) is licensed under a [Creative Commons Attribution - Non-Commercial 3.0 Unported License](https://creativecommons.org/licenses/by-nc/3.0/)

